


Modificação do Aparelho Pendulum/Pend-X. Descrição do Aparelho e Técnica de Construção

Pendulum/Pend-X Appliance Modification. Its Description and Construction Techniques



Renato Rodrigues
de Almeida

Resumo

O presente artigo tem por finalidade apresentar uma modificação na construção do aparelho Pendulum/Pend-x visando facilitar o mecanismo de ativação e reativação das molas para distalização dos molares superiores. A grande vantagem verificada com esta modificação encontra-se relacionada à possibilidade de remoção das molas intrabucais e posterior ativação fora da cavidade bucal. No aparelho Pendulum original, realizam-se as ativações intrabucalmente com o emprego de dois alicates simultaneamente, sendo de difícil execução, em função do acesso reduzido, acarretando em lesões na mucosa da região do palato mole e falta de controle do movimento dos molares. Deste modo, deve-se remover o aparelho e reativá-lo fora da cavidade bucal, e então, fixá-lo novamente, implicando no aumento do tempo de atividade clínica. Assim, no aparelho modificado, as molas são reativadas extrabucalmente, permitindo uma avaliação mais precisa das dobras de pré-ativação, proporcionando um melhor controle durante a distalização dos molares.

Introdução

O diagnóstico da má-oclusão de Classe II, constitui-se em um elemento de vital importância em função do plano de tratamento e da mecânica que deve ser preconizada. Os avanços recentes nos materiais ortodônticos, bem como as alterações nos conceitos de tratamento têm revelado uma diminuição significativa das extrações dentárias em casos com discrepâncias suaves ou moderadas. Quando a Classe II encontra-se relacionada com fatores dentários, associada à protrusão da maxila, tornam-se necessários para seu tratamento, extrações dentárias ou distalização dos molares superiores.

A Classe II representa cerca de 42% dos jovens na faixa etária entre 7 a 11 anos, segundo SILVA FILHO et al.²⁰. Observa-se esta alta prevalência nos levantamentos epidemiológicos das más-oclusões, o que explica o interesse dos pesquisadores no seu estudo e nas tentativas de elaborar formas mais adequadas de tratamento.

A grande controvérsia relaciona-se com a definição da participação dos componentes esqueléticos e dentários

Unitermos:

Tratamento da Classe II;
Distalização dos molares superiores;
Aparelho Pendulum-Pend-X.

Renato Rodrigues de Almeida^A
Marcio Rodrigues de Almeida^B
Acácio Fuziy^C
José Fernando Castanha Henriques^D

^A Professor Doutor da Disciplina de Ortodontia da Faculdade de Odontologia de Bauru-USP; Professor Responsável pela Disciplina de Ortodontia em nível de graduação e Coordenador do Curso de Pós-graduação (Especialização) da Faculdade de Odontologia de Lins - UNIMEP e Professor Titular de Ortodontia da UNICID.

^B Especialista, Mestre e Doutorando em Ortodontia pela Faculdade de Odontologia de Bauru-USP e Professor da Disciplina de Ortodontia ao nível de Graduação e Especialização da Faculdade de Odontologia de Lins - UNIMEP.

^C Especialista, Mestre em Ortodontia pela Faculdade de Odontologia de Araraquara-UNESP e Doutorando pela Faculdade de Odontologia de Bauru-USP.

^D Professor Titular e coordenador do curso de Doutorado da Disciplina de Ortodontia da Faculdade de Odontologia de Bauru - USP.

envolvidos nessa má-oclusão. Em 1980, MOYERS et al.¹⁷, identificaram dentro de uma amostra de Classe II, levando-se em consideração o plano horizontal, seis subgrupos reconhecidos pelas letras A, B, C, D, E e F os quais foram chamados de tipos. Entre esses, quatro são verdadeiras síndromes de Classe II (B, C, D e E), possuindo características esqueléticas e dentárias distintas, padrões morfológicos e de crescimento individuais. O tipo F, o maior observado, apresenta menos características esqueléticas de Classe II; porém não se enquadra na má-oclusão de Classe I. E finalmente, o subgrupo tipo A sem características esqueléticas, apenas dentárias.

A má-oclusão de Classe II, 1ª divisão, apresenta distintas etiologias, e o prognóstico, bem como a forma de tratamento varia em função do diagnóstico diferencial. Atualmente, muitas estratégias de tratamento estão disponíveis para obtenção da correção do relacionamento ântero-posterior, vertical e transversal da Classe II. Entre essas, podem-se citar os vários tipos de tração extrabucal, expansores, ortopedia funcional dos maxilares, extrações dentárias e a combinação da cirurgia e ortodontia. Entretanto, ainda é comum encontrar entre os profissionais, aqueles que utilizam uma ou duas dessas opções, dependendo da preferência pessoal, experiência ou sucesso. Cada abordagem, porém, difere com relação ao efeito sobre as diversas regiões craniofaciais, estimulando, inibindo ou redirecionando o crescimento dos maxilares (McNAMARA Jr.¹⁶, 1981).

Assim, torna-se de fundamental importância a correta elaboração do diagnóstico diferencial para a determinação dos componentes que encontram-se envolvidos na má-oclusão de Classe II, para que o tratamento seja direcionado segundo as necessidades do caso em questão (MOYERS¹⁸, 1991).

As má-oclusões do tipo A apresentadas por MOYERS¹⁷ et al. devem ser tratadas com a retração dos dentes su-

periores para uma relação molar e de incisivos normais, sem alterar a relação esquelética favorável, a dimensão vertical ou deslocar o arco inferior. Nestes casos está indicado o movimento distal dos molares superiores que pode ser alcançado com a utilização da tração extrabucal e aparelhos removíveis, de acordo com CETLIN, TEN HOEVE⁵ (1983); JECKEL, RAKOSI¹² (1991), porém, depende da cooperação dos pacientes quanto ao uso dos mecanismos. Mais recentemente, modalidades de tratamento que não dependem desta cooperação têm sido apresentadas, dentre as quais incluem os magnetos (GIANELLY et al.⁶, 1989; BONDEMARK, KUROL², 1992) e as molas superelásticas de níquel-titânio (GIANELLY, BEDNAR, DIETZ⁸, 1991; JONES, WHITE¹³, 1992).

Em 1992, HILGERS¹¹ desenvolveu um novo tipo de aparelho com a finalidade de promover a distalização dos primeiros molares e/ou segundos molares superiores, em pacientes não colaboradores. O aparelho apresentava um botão acrílico de Nance no palato para a ancoragem e molas construídas com fio de titânio-molibdênio (TMA) que produzem uma força leve e contínua sobre os molares. As molas para a distalização dos molares devem ser pré-ativadas, de modo a manterem-se paralelas a rafe palatina mediana e perpendicular ao corpo do aparelho. Durante a desativação das molas, poderão ocorrer tendências de cruzamentos dos molares, rotações e inclinações das coroas. A grande flexibilidade do fio "TMA" e a própria conformação da mola dificultam a realização, dos procedimentos intrabucais de reativação e de ajustes como tentativa de minimizar os movimentos indesejáveis.

Portanto, objetivou-se com o presente trabalho apresentar uma modificação do aparelho Pendulum/Pend-X com a incorporação de molas de distalização removíveis, visando facilitar a realização dos procedimentos de ativação e reativação, bem como de ajustes durante a mecânica.

Revisão da Literatura

Em 1980, MOYERS et al.¹⁷ comprovaram que "Classe II" é uma designação altamente subjetiva e propuseram um diagnóstico diferencial levando-se em consideração os planos horizontal e vertical. No plano horizontal, seis subgrupos foram reconhecidos e identificados pelas letras A, B, C, D, E, F e chamados de tipos. Entre esses, quatro são síndromes de Classe II verdadeiras (B, C, D e E), possuindo características dentárias e esqueléticas distintas. O tipo F, o subgrupo de maior frequência, é menos definido, apresenta menos características de Classe II esquelética; porém, claramente, não é Classe I. No plano vertical foram identificados cinco tipos de Classe II (1, 2, 3, 4 e 5) e não tão facilmente diferenciáveis quanto os tipos horizontais. Destacaram as vantagens do tratamento ortodôntico ser realizado buscando-se, especificamente, a correção dos componentes que apresentarem alterações.

Com a finalidade de verificar a taxa de distalização de molares superiores utilizando os magnetos, GIANELLY et al.⁶, em 1988, encontraram uma movimentação de 0,75-1,0 milímetro por mês em pacientes com segundos molares presentes. Comentaram sobre o risco do movimento mesial médio dos pré-molares de um milímetro e, que esta perda de ancoragem poderia ser controlada com a associação dos elásticos de Classe II com 200 gramas de força durante o período noturno. Citaram que alguns pacientes mostraram uma pequena inflamação na região do palato que geralmente desaparece após uma semana da remoção do aparelho.

Um ano após, GIANELLY; VAITAS; THOMAS⁷ (1989) apresentaram a utilização dos magnetos para a distalização dos molares e citaram como vantagem deste sistema que a cooperação do paciente não era necessária neste tipo de terapia. Utilizava os magnetos juntamente com o botão palatino de Nance cimentado nos primeiros pré-molares. O corpo de acrílico

estendia-se até a região dos incisivos suportados por meio de um fio soldado na região dos pré-molares. Soldavam-se extensões bilaterais de fio .045” com alças em suas extremidades na vestibular das bandas dos pré-molares e desta forma as alças aproximavam-se dos tubos dos molares. Por meio de um fio de ligadura .014”, ativava-se este sistema da alça até o gancho mesial dos magnetos. O botão palatino de Nance funcionava como mecanismo de ancoragem minimizando a força de reação mesial dos magnetos.

As molas de níquel-titânio vem sendo extensamente utilizadas na ortodontia contemporânea. Desta forma, **GIANELLY, BEDNAR, DIETZ8**, em 1991 descreveram que as molas superelásticas de 100 gramas poderiam ser utilizadas para a distalização dos molares superiores com pouca ou nenhuma cooperação dos pacientes, produzindo um movimento de 1 a 1,5mm por mês. Para o controle da ancoragem utilizava um botão acrílico de Nance cimentado nos primeiros pré-molares. Adaptavam-se as molas entre os primeiros pré-molares e os primeiros molares e ativavam-se aproximadamente em oito a dez milímetros. Como reforço de ancoragem ajustava-se uma mola verticalizadora na ranhura vertical dos braquetes dos primeiros pré-molares e inclinavam-se as coroas destes dentes para a distal. Os elásticos de Classe II deveriam ser empregados quando os segundos molares estivessem irrompidos proporcionando um suporte para a ancoragem.

Segundo **HILGERS10**, em 1991, as correções das más-oclusões de Classe II geralmente requerem uma expansão da maxila. Introduziu um aparelho de expansão maxilar híbrido que apresentava como vantagens a possibilidade de se realizar a disjunção palatina e a correção da relação oclusal de Classe II com a mínima cooperação do paciente. Este aparelho consistia de duas bandas nos primeiros molares, uma extensão

de fio com helicóide soldada nas bandas, um segmento de fio servindo como apoio oclusal nos primeiros pré-molares ou primeiros molares decíduos, uma placa de resina acrílica e um parafuso expensor. A extensão de fio com helicóide promoveria uma rotação e distalização dos molares superiores aproveitando-se da ancoragem oferecida pela resina. O parafuso expensor produziria a disjunção palatina, sendo ativado um quarto de volta por dia. Realizavam-se pequenos desgastes nas extremidades da resina para se evitar a compressão na mucosa e o aparelho era cimentado nos molares e colado com adesivos nos primeiros pré-molares. A pré-ativação do aparelho consistia de três etapas: 1) girar as bandas dos molares distalmente por meio dos helicóides, aproximadamente duas vezes a rotação necessária; 2) colocar uma dobra em direção lingual na porção vertical do fio que estende-se do acrílico e dirige-se para as bandas; 3) incorporar uma dobra de segunda ordem nos molares. Recomendou que os pacientes fossem avaliados a cada duas semanas e após a correção deveria ser estabilizado por três meses.

Apoiando-se na filosofia de tratamento sem extração e com mínima colaboração do paciente, **HILGERS11**, em 1992 descreveu um novo mecanismo para o tratamento da má-oclusão de Classe II. Este aparelho denominou-se de “Pendulum” e, consiste de um botão de resina acrílica no palato, que serve como ancoragem e molas construídas com fio de titânio-molibdênio .032”, as quais se encaixam nos tubos linguais dos molares, exercendo forças moderadas e contínuas. As molas eram contorneadas para adaptação no palato, e possuíam uma pequena alça horizontal para facilitar os ajustes, um helicóide, e uma alça para a retenção no corpo de resina. A denominação do aparelho baseava-se na forma com que estas forças eram geradas, como se fosse um pêndulo, partindo da linha média do palato em direção aos molares superiores. A porção anterior

do aparelho era estabilizada de várias formas. Originalmente fez-se por meio de apoios oclusais colados nos molares decíduos ou nos primeiros e segundos pré-molares. Mais recentemente, o método mais estável de retenção do aparelho consiste em bandas nos primeiros pré-molares ou primeiros molares decíduos e grampos de apoios oclusais nos segundos pré-molares. Estas extensões poderiam ser removidas durante o tratamento, para permitir o deslocamento natural dos segundos pré-molares para a distal. Havendo a necessidade de expansão transversal, adapta-se um parafuso expensor na região mediana do palato, transformando-se no aparelho denominado Pend-X, que nada mais é do que uma modificação do aparelho original. Recomendou que as pré-ativações fossem realizadas externamente, de maneira que as molas se tornassem paralelas à linha mediana, em casos que necessitassem de grandes distalizações e depois eram cimentados nas posições. Observou que a utilização do aparelho por um período de três a quatro meses poderia proporcionar um movimento distal de cinco milímetros.

No mesmo ano, **LOCATELLI et al.14**(1992) apresentaram o uso do fio de níquel-titânio superelástico “NeoSentalloy” para o movimento distal dos molares. Utilizava-se um arco superior “NeoSentalloy” de 100 gramas, sendo demarcado em três pontos, um na distal dos braquetes dos primeiros pré-molares, outro cinco a sete milímetros da abertura anterior do tubo molar, e finalmente entre os incisivos laterais e caninos. Colocaram ganchos prensáveis em cada um destes pontos e em um gancho para elásticos de Classe II entre os incisivos laterais e caninos. Inseria-se o fio com o gancho contra o tubo dos molares e contra os braquetes dos primeiros pré-molares, sendo que o excesso era defletido em direção gengival e os molares receberiam uma força distal de 100 gramas enquanto que uma força de reação era dissipada nos pré-molares, caninos e incisivos. Os

autores comentaram que a distalização dos primeiros molares era mais eficiente quando os segundos molares ainda não se encontravam irrompidos, e quando os segundos molares estavam presentes nos arcos, notava-se maior perda de ancoragem. Rotineiramente recomendaram o emprego do fio .018" X .025", de 200 gramas associado aos elásticos de Classe II.

Discutindo os procedimentos de distalização dos molares, **MARTINS, MELO, MARTINS¹⁵**, em 1996, descreveram os aparelhos de Pendulum e o Pend-X como originalmente apresentado por Hilgers, na Ortodontia contemporânea, para a correção das más-oclusões de Classe II e, introduziram algumas modificações que tornam o aparelho mais eficiente. A extensão do apoio oclusal dos primeiros pré-molares para os caninos, possibilita a movimentação dos pré-molares sem que se necessite remover o aparelho, o qual se torna uma ancoragem maxilar. Os autores sugeriram, por motivos de preservação de ancoragem, a utilização das molas de titânio-molibdênio inicialmente nos segundos molares, seguidos da sua estabilização com fios de aço inoxidável para aumento da unidade de ancoragem. A seguir, aos tubos dos primeiros molares ajustavam-se as molas empregadas anteriormente nos segundos molares.

Em 1996, **SNODGRASS²¹** apresentou um aparelho disjuntor palatino que incorpora os componentes de rotação e distalização do aparelho de "Pendulum", e que poderia ser usado na dentadura mista e permanente como um adjunto nos tratamentos das más-oclusões de Classe II. O aparelho consistia de um parafuso expensor de 11 milímetros, apoios oclusais e molas de titânio-molibdênio de .032". O parafuso expensor e as molas eram envolvidos pelo acrílico, pois o fio de titânio-molibdênio não são passíveis de soldagem. As molas eram pré-ativadas oito a dez milímetros distalmente. Os parafusos expansores eram soldados na região mesial

dos molares. Os apoios oclusais deveriam ser colados em todos os molares decíduos na dentadura mista, enquanto que na permanente, os primeiros pré-molares deveriam ser bandados e os apoios colados nos segundos pré-molares.

Com o intento de estudar os efeitos do aparelho de "Pendulum" na distalização dos molares superiores e os efeitos recíprocos nos pré-molares e incisivos, **GHOSH, NANDA⁹** (1996) utilizaram telerradiografias em norma lateral nas fases inicial e após a distalização bilateral com o aparelho de "Pendulum" para a correção da relação molar de Classe II, em 41 indivíduos, sendo 26 do sexo feminino e 15 do masculino. Determinaram as mudanças esqueléticas, dentárias e de tecido mole. A distalização média verificada foi de 3,37 milímetros, com uma inclinação distal de 8,36°. O movimento mesial recíproco dos primeiros pré-molares foi de 2,55 milímetros, com uma inclinação mesial de 1,29°. O movimento de intrusão dos primeiros molares foi de 0,1 milímetro contra 1,7 milímetro dos pré-molares. Verificaram também um aumento na distância entre as cúspides dos primeiros molares de 1,40 milímetro. Os segundos molares foram distalizados 2,27 milímetros; sofreram uma inclinação distal de 11,99° e uma expansão de 2,33 milímetros. O efeito da distalização sobre os terceiros molares era variável. A irrupção dos segundos molares superiores tinha um mínimo efeito sobre a distalização dos primeiros molares. A altura facial ântero-inferior aumentou 2,79 milímetros. Concluíram que o aparelho Pendulum constitui um método efetivo e seguro para a distalização dos molares superiores, de fácil construção, não depende da cooperação do paciente e necessita de uma única ativação das molas.

Em 1997, **BYLOFF; DARENDELILER³** (1997) avaliaram os efeitos esqueléticos e dentários do aparelho "Pendulum". As molas eram ativadas

45° no centro dos helicóides em relação ao plano sagital, resultando numa força distal inicial de 200 a 250g. em molares superiores de 13 pacientes com idade de 8 a 13 anos e cinco meses. Dependendo do movimento requerido, a ativação era repetida uma ou duas vezes intrabucalmente. Os parafusos expansores eram ativados cada 3 ou 4 dias, durante 4 semanas. Foram avaliadas as telerradiografias em norma lateral inicial e após a remoção dos aparelhos. Os resultados mostraram que este aparelho movimentou os molares distalmente sem causar a abertura da mordida e com pouca perda de ancoragem dos incisivos.

Compilando os resultados do primeiro estudo, **BYLOFF, DARENDELILER, DARENDELILER⁴** (1997) modificaram o aparelho "Pendulum" incorporando-se as dobras de verticalização de 10° a 15° em relação ao plano sagital, durante a segunda fase de tratamento, ou seja após o movimento distal das coroas dos molares. As molas eram ativadas ligeiramente para manter as posições dos molares e ao mesmo tempo promoverem uma correção, inclinando as raízes dos molares distalmente. Concluíram que: 1) a introdução das dobras de verticalização resultou na redução da inclinação dos molares e o aumento de 64,1% no tempo de tratamento; 2) os efeitos dos aparelhos não mudaram significativamente com a incorporação das dobras de verticalização, embora tenha sido observado uma maior perda de ancoragem dos incisivos; 3) não havia diferença na perda de ancoragem em pacientes com ou sem a realização da expansão e 4) a posição do segundo molar não influenciou na quantidade de movimento distal ou na perda de ancoragem dos pré-molares e incisivos.

Descrição dos Aparelhos

Para facilitar o entendimento do leitor, descreveremos os dois métodos de construção dos aparelhos Pendulum/Pendex original e modificado.

1 - Construção do aparelho Pendulum/Pend-X original

Inicialmente bandam-se os primeiros molares permanentes superiores; em seguida são soldados tubos linguais da marca ORMCO (código 672-3672) ou similar nacional MORELLI (código T1L-08), FIG. 1. Após a cimentação das bandas, obtém-se o modelo de trabalho, no qual será realizado a confecção do aparelho.

A fase laboratorial principia-se com a construção dos apoios oclusais; utilizando-se o alicate 139, dobra-se a extremidade de um segmento de 5cm de fio ortodôntico 0,9mm sobre a ponta piramidal para obter uma dobra que constituirá o apoio oclusal. Estes apoios oclusais deverão ser adaptados às cristas marginais mesial do primeiro pré-molar e distal do segundo pré-molar, FIG. 2. Ocasionalmente o apoio mesial poderá ser substituído por uma banda no primeiro pré-molar que proporcionará o suporte ao aparelho.

O passo subsequente será a confecção das molas distalizadoras com fio de titânio-molibdênio (TMA) .032". Com o alicate 139, realiza-se inicialmente uma dobra em forma de gota que constituirá a parte de retenção da mola.

Posteriormente, com o fio posicionado paralelo à sutura palatina mediana faz-se uma demarcação na região do primeiro molar permanente, a partir do qual será construído o helicóide que deverá ter aproximadamente 5-6mm de diâmetro.

O próximo passo consiste em construir uma alça de 3-4mm de largura, distante 3mm do helicóide, cujo objetivo é aumentar o comprimento de fio, reduzindo assim, a relação carga/deflexão e aumentando a flexibilidade. Este procedimento facilita a inserção da extensão final da mola no tubo lingual, assim como também permite pequenos ajustes verticais e transversais durante a avaliação da pré-ativação da mola, FIG. 3.

Confecionada a alça, toda extensão deverá ser recurvada para uma

melhor adaptação no rebordo alveolar do palato, FIG. 4. Com a mola posicionada faz-se uma marcação na altura da luz do tubo lingual e finaliza-se, simplesmente com uma dobra ou formando-se uma pequena alça para a inserção no tubo lingual, FIG. 5. Esta extensão é que será inserida no tubo lingual, portanto, deveremos deixá-la passiva, tanto no sentido vestibulo-lingual quanto vertical, para se evitar a ocorrência de movimentos indesejáveis dos primeiros molares.

Para a obtenção da mola do lado oposto repetem-se os procedimentos anteriormente citados, porém, preocupando-se em preservar a simetria com a mola construída primeiramente.

Na construção das molas é fundamental evitar a formação de dobras

muito agudas, pois o fio TMA é mais susceptível a fraturas nos locais onde o fio recebe uma pressão muito grande.

Todos os elementos constituintes do aparelho são fixados em suas posições corretas. Os helicóides devem ser protegidos com cera 7 ou pegajosa para se evitar a sua incorporação na resina acrílica, FIG. 6.

Na seqüência constrói-se o botão palatino de Nance que deverá englobar todos os elementos do aparelho, FIG. 7.

Após o acabamento e polimento do aparelho, as molas deverão ser ativadas até que fiquem paralelas a sutura palatina mediana, FIG. 8. Também devem ser realizadas as dobras de anti-inclinação, para se ter um controle maior sobre a inclinação distal

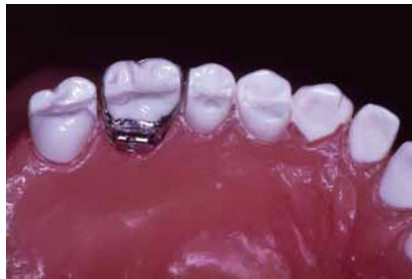

FIGURA 1 - Bandas nos 1^{os} molares com tubos linguais.

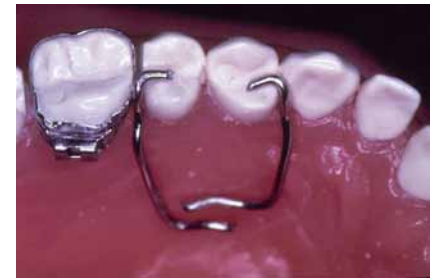

FIGURA 2 - Apoios oclusais nos pré-molares.

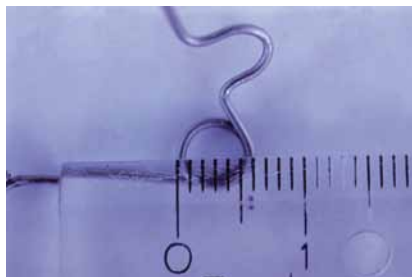


FIGURA 3 - Confecção do helicóide e da alça.

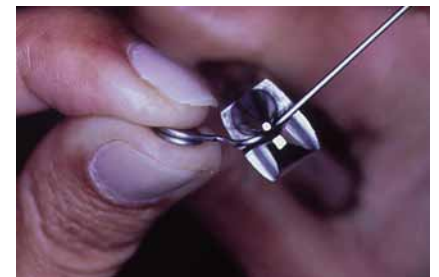

FIGURA 4 - Contorneamento para adaptação da mola no palato.

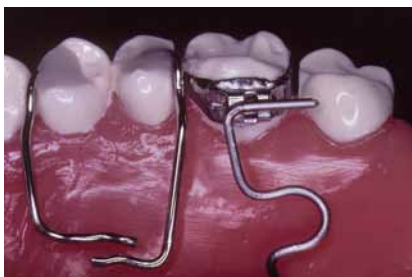

FIGURA 5 - Alça de inserção no tubo lingual.

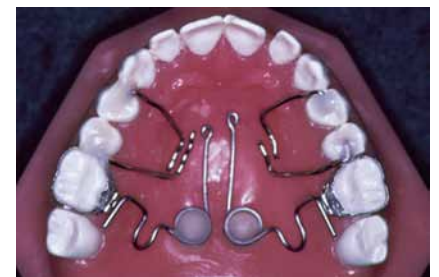

FIGURA 6 - Fixação dos elementos constituintes do aparelho.

das coroas dos molares que normalmente ocorrem durante a distalização com estes mecanismos, FIG. 9. O aparelho ativado deve ser testado, verificando-se se não ocorreu alguma distorção nas molas e em seguida fixa-se com resina fotopolimerizável sobre os apoios oclusais, nas cristas marginal mesial do primeiro pré-molar e distal do segundo pré-molar, levantando-se a oclusão o que facilita a distalização dos molares pelo alívio das

intercuspidações destes elementos dentários, FIG. 10.

As ativações realizadas permanecerão por um período de aproximadamente 4 meses e tenderão a levar os primeiros molares para a relação de Classe I, e dependendo da Classe II inicial poderá ser necessário as reativações das molas e que deverão ser realizadas intrabucalmente com o emprego simultâneo de dois alicates, segundo a FIG. 11.

2 - A modificação do aparelho Pendulum/ PEND-X

Este aparelho apresenta características semelhantes ao aparelho Pendulum descrito inicialmente, sendo composto, basicamente de: 1) uma placa de resina acrílica, que fica em contato com o palato; 2) apoios oclusais; 3) molas distalizadoras removíveis; 4) tubos de fixação das molas distalizadoras, FIG. 12.

A alteração proposta, diz respeito as molas distalizadoras que são removíveis e no aparelho original idealizado por Hilgers FIG. 13 encontram-se fixadas na resina acrílica.

A construção do aparelho segue todos os passos do aparelho convencional, porém para a fixação das molas, incorpora-se durante a acrilização do aparelho, duas extensões de 10mm de tubos telescópicos de aço inoxidável .049"X .033" da marca TECNIDENT (Código TT-009) posicionados paralelos a sutura palatina mediana, FIG. 14.

Ativa-se as molas extrabucalmente e após à fixação do aparelho são inseridas nos tubos telescópicos e posteriormente nos tubos linguais dos primeiros molares. Durante a execução deste procedimento deve-se tomar o

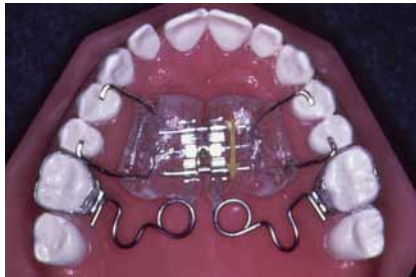

FIGURA 7 - Construção do botão palatino de Nance.

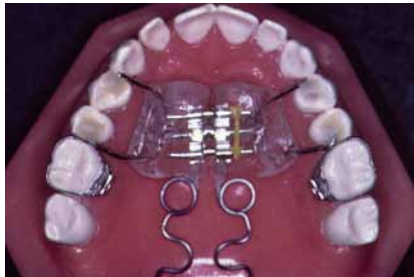

FIGURA 8 - Ativação da mola.

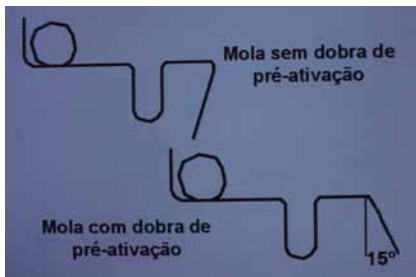


FIGURA 9 - Dobra de anti-inclinação.

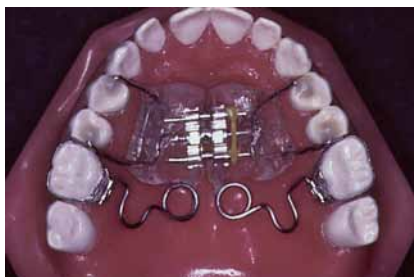

FIGURA 10 - Fixação do aparelho.

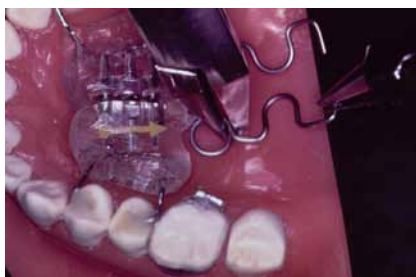

FIGURA 11 - Reativação da mola.

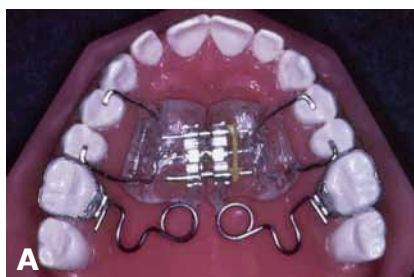
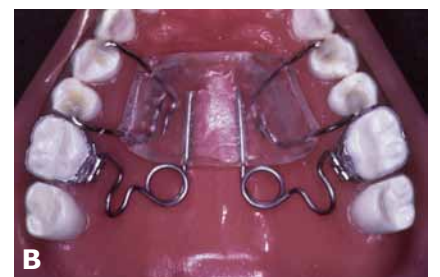
FIGURA 12A, B - Aparelhos Pendulum/Pend-x convencional e modificado.



FIGURAS 15 - Colocação do "fio de cordonê" na mola.

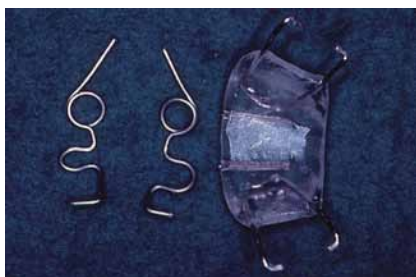

FIGURA 13 - Molas distalizadoras removíveis.

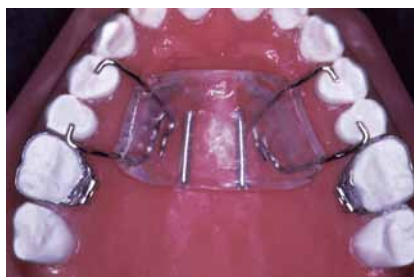
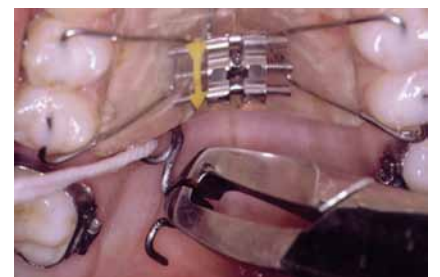
FIGURA 14 - Visualização dos tubos telescópicos.



FIGURAS 15 - Colocação do "fio de cordonê" na mola.

cuidado de amarrar um pedaço de “fio de cordonê” na mola, FIG. 15 para se evitar acidentes de ingestão da mesma caso venha a se soltar do aparelho. Esta precaução é importante, pois há relatos na literatura mostrando a possibilidade da ocorrência de deglutição de instrumentos utilizados em endodontia (limas e grampos de isolamento absoluto), ALEXANDER & DEWLHOM¹, em 1971 e, mesmo chaves ativadoras de parafusos expansores, NAZIF & READY¹⁹ (1983) em Ortodontia.

A remoção das molas durante as ativações é considerada a principal vantagem desta modificação. No aparelho Pendulum original, realizam-se as reativações intrabucalmente com o emprego de dois alicates simultaneamente, sendo de difícil execução, devido ao pequeno acesso acarretando lesões na mucosa da região do palato

mole. No intuito de se evitar este risco remove-se o aparelho e faz-se a reativação fora da cavidade bucal, e então, posteriormente fixa-se novamente, implicando no aumento do tempo de atividade clínica. Além disso, quando as reativações são realizadas intrabucalmente, pode-se incorporar distorções nas molas que dificilmente serão notadas, o que resulta em movimentos indesejáveis, tais como, expansão, contração, rotações, extrusão e intrusão dos molares.

No aparelho modificado, este problema é facilmente sanado, pois as molas são reativadas extrabucalmente, propiciando uma avaliação mais precisa das dobras de pré-ativação, resultando num melhor controle dos movimentos dos molares.

Considerações Finais

Entre as formas de tratamento

disponíveis da Classe II dentária, destaca-se o aparelho Pendulum que proporciona uma distalização rápida dos molares superiores em um período de aproximadamente 4 a 5 meses, empregando-se uma única ativação. Porém, há situações clínicas que podem exigir a necessidade de reativações, que devem ser realizadas intrabucalmente, surgindo os problemas quanto a dificuldade inerente com a região do palato mole e a possibilidade de ocorrência de movimentos indesejáveis, devido as distorções que podem ser incorporadas nas molas, durante a realização destes procedimentos. Deste modo, com o aparelho Pendulum/Pend-X modificado as reativações são executadas extrabucalmente, propiciando um melhor controle nas ativações e nos movimentos dos molares durante a distalização.

Abstract

This paper aims to present a modification in the Pendulum/Pend-X appliance construction in view of helping forward the springs' activation and reactivation mechanics to distalize the upper molars. Related to the possibility of intrabuccal springs removal and subsequent activation out of oral cavity can be found the greatest advantage seen with this modification. In the original

Pendulum appliance, simultaneously intrabuccal activations are done with the use of two pliers. This is hard to accomplish due to reduced access, provoking lesions in the vellum palatinum mucosa and lack of molars movement control. Therefore, the appliance should be removed and reactivated out of oral cavity, and subsequently cemented again. It this

way in the modified apparatus the springs are activated extrabuccally, allowing a more precise evaluation of preactivation bends and providing a better control during molars distalization.

Uniterms: Treatment of Class II; Maxillary molars distalization; Pendulum-Pend-X appliance

Referência Bibliográfica

- 01 - ALEXANDER, R. E.; DELHOM, J. J. Rubber dam clamp ingestion, an operative risk : report of case. **JADA**, v.82, n.6, p.1387-89, 1971.
- 02 - BONDEMARK, L.; KUROL, J. Distalization of maxillary first and second molars simultaneously with repelling magnets. **Eur J Orthod**, v.14, p.264-72, 1992.
- 03 - BYLOFF, F. K.; DARENDELILER, M. A. Distal molar movement using the pendulum appliance. Part 1. Clinical and radiological evaluation. **Angle Orthod**, v.67, n.4, p.249-60, 1997.
- 04 - BYLOFF, F. K.; DARENDELILER, M. A.; DARENDELILER, A. Distal molar movement using the pendulum appliance. Part 2. The effects of maxillary molar root uprighting bends. **Angle Orthod**, v.67, n.4, p.261-70, 1997.
- 05 - CETLIN, N. M.; TEN HOEVE, A. Nonextraction treatment. **J Clin Orthod**, v.17, p.396-413, 1983.
- 06 - GIANELLY, A. A. et al. Distalization of molars with repelling magnets. **J Clin Orthod**, v. 22, n.1, p.40-4, 1988.
- 07 - GIANELLY, A. A.; VAITAS, A. S.; THOMAS, W. M. The use of magnets to move molars distally. **Am J Orthod Dentofacial Orthop**, v.96, n.2, p.161-67, 1989.
- 08 - GIANELLY, A. A.; BEDNAR, J.; DIETZ, V. Japanese NiTi coils used to move molars distally. **Am J Orthod Dentofacial Orthop**, v.99, n.6, p.564-66, 1991.
- 09 - GHOSH, J.; NANDA, R. S. Evaluation of an intraoral maxillary molar distalization technique. **Am J Orthod Dentofacial Orthop**, v.110, p.639-46, 1996.
- 10 - HILGERS, J. J. A palatal expansion appliance for non-compliance therapy. **J Clin Orthod**, v.25, n.8, p.491-7, 1991.
- 11 - HILGERS, J. J. The Pendulum appliance for class II non-compliance therapy. **J Clin Orthod**, v.26, n.11, p.706-14, 1992.
- 12 - JECKEL, N.; RAKOSI, T. Molar distalization by intraoral force application. **Eur J Orthod**, v.13, p.43-6, 1991.
- 13 - JONES, R. D.; WHITE, M. J. Rapid class II molar correction with an open coil jig. **J Clin Orthod**, v.26, p.661-4, 1992.
- 14 - LOCATELLI, R. et al. Molar distalization with superelastic NiTi wire. **J Clin Orthod**, v.26, n.5, p.277-9, 1992.
- 15 - MARTINS, J. C. R.; MELO, A. C. M.; MARTINS, L. P. "Pendex" modificado: um novo aparelho para distalização dos molares superiores no tratamento da má oclusão de classe II. **J Bras Ortod**, v.1, n.4, p.37-43, 1996.
- 16 - McNAMARA, JR., J. A. Components of class II malocclusion in children 8-10 years of age. **Angle Orthod**, v.51, p.177-202, 1981.
- 17 - MOYERS, R. E. et al. Differential diagnosis of class II malocclusions. Part 1. Facial types associated with class II malocclusions. **Am J Orthod**, v.78, p.477-94, 1980.
- 18 - MOYERS, R. E.; BOOKSTEIN, F. L.; HUNTER, W. S. Análise do esqueleto craniofacial : cefalometria. In: MOYERS, R.E. **Ortodontia**. 4.ed. Rio de Janeiro : Guanabara Koogan, 1991, p.208-53. Cap.12
- 19 - NAZIF, M. M.; READY, M. A. Accidental swallowing of orthodontic expansion appliance keys: report of two cases. **J Dent Child**, v.50, p.126-27, 1983.
- 20 - SILVA FILHO, O. G.; FREITAS, S. F.; CAVASSAN, A. O. Prevalência de oclusão normal e má oclusão na dentadura mista em escolares da cidade de Bauru (São Paulo). **Rev Assoc Paul Cir Dent**, v.43, p.287-90, 1989.
- 21 - SNODGRASS, D. J. A fixed appliance for maxillary expansion, molar rotation, and molar distalization. **J Clin Orthod**, v.30, n.3, p.156-9, 1996.

Endereço para correspondência

A/C Prof. Dr. Renato Rodrigues de Almeida
Departamento de Odontopediatria e Ortodontia
Faculdade de Odontologia de Bauru – FOB-USP
Al. Octávio Pinheiro Brisolla, 9-75
Vila Universitária-CEP: 17043-101
Bauru-SP